维普资讯 http://www.cqvip.com

·论 著·

准分子激光原位角膜磨镶术双面切削法治疗高度近视远期疗效

张晓峰 李龙标 丁洁

【摘要】 **目的** 探讨准分子激光原位角膜磨镶术(LASIK)矫正高度近视角膜厚度不足时的治疗方法。**方法** 制作以角膜鼻侧或颞侧为蒂部的角膜瓣，角膜瓣翻转后将20%拟矫正手术量切削在角膜瓣基质面，80%手术量切削于角膜基质床。随访24～30月共28眼。**结果** 术后末次随访裸眼视力≥1.0共23眼（82.1%），≥0.8 共26眼（92.8%）。术后角膜地形图无明显的偏心及散光形成，未见明显角膜瓣并发症。**结论** LASIK角膜瓣翻转后激光切削为高度近视角膜厚度不足的患者提供了一种完全矫正方法。手术操作的要点是要保证切削区中心的重合，并注意缩短手术时间以保护角膜上皮。

【关键词】 准分子激光原位角膜磨镶术；角膜瓣；高度近视

Long time follow-up on laser in situ keratomileusis for high myopia using both sides ablation

ZHANG Xiaofeng ,LI Longbiao, DING Jie. Department of Ophthalmology , Afiliated First Hospital , Soozhow University , Suzhou 215006 China

【**Abstract**】 **Objective** To investigate the way in LASIK on high myopia without enough corneal thickness. **Methods** LASIK were performed on 28 eyes with nasal pedicle or temporal pedicle.While 20% of pre-operation myopia diopters were ablate on the corneal flap and 80% of it were ablate on the corneal stroma. All cases were followed for 24 to 30 months. **Result** At last time follow-up,23 eyes' naked visual activity were over 1.0, 26 eyes were over 0.8. Post-operation, there weren't obvious eccentric and astigma in corneal topography and weren't complication of corneal flap. **Conclusions** Laser in situ keratomileusis for high myopia using inversion ablation was a way to treating high myopia without enough corneal thickness. The key of the operation was in keeping with the center of the ablation-zone ,and to shorten the time of the operation to protecting the corneal epithelium.

【**Key words**】 Laser in situ keratomileusis; Corneal flap; High myopia

准分子激光原位角膜磨镶术（LASIK）是目前矫正屈光不正的主流手术方式。由于制作角膜瓣和激光切削后角膜基质必须保留250μm的安全厚度[1,2]，一些近视眼没有足够的角膜厚度用于激光切削，我们采用自行设计的手术器械，在LASIK 中将角膜瓣翻转后准分子激光切削角膜瓣的基质面，将部分手术量分配在角膜瓣上，以增加拟矫正手术量。

资料与方法

1．研究对象：17例患者（其中男性11例，女性6例）共28眼；年龄19～36岁；拟矫正近视屈光度：－7～－12D，平均（－9.5±2.1）D；角膜厚度：460～530μm，平均角膜厚度（495±24）μm；矫正视力≥1.0。

2．术前检查：包括裸眼视力、矫正视力、检影验光和电脑验光、眼前节、眼底、眼压、角膜超声测厚、A超、角膜地形图等。均排除圆锥角膜、眼前段炎症、青光眼等病变。

3．手术方法：激光切削采用Chiron－117、Lasersight准分子激光系统。角膜瓣制作采用Moria－Ⅱ自动旋转角膜板层刀。手术步骤：①开睑器开睑，标记器（图1、图2）在角膜前表面以入射瞳孔中心标记激光切削中心；②根据角膜曲率选择负压环，启动自动板层刀制作以角膜鼻侧为蒂部的角膜瓣，角膜板层刀采用130μm刀头（角膜瓣厚度160μm）；③掀开角膜瓣，激光切削角膜基质（切削量为80%拟矫正手术量，切削分为直径5 mm、6mm两个区域）；④瞩患者向角膜瓣蒂部相反方向注视，

作者单位：215006 苏州，苏州大学附属第一医院眼科
通讯作者：张晓峰，E-mail:zhanglasik@yahoo.com.cn

维普资讯 http://www.cqvip.com

将角膜瓣上皮面朝下平铺于角膜瓣垫板(图3、图4)上；⑤调整激光切削中心，使之与角膜前表面标记点重合，两者重合后激光切削角膜瓣基质面（切削量为20%拟矫正手术量，切削区直径6mm）；⑥角膜瓣复位，BSS 充分冲洗角膜瓣及角膜层间；⑦吸水棉签将角膜瓣抚平。

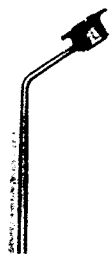

图1 角膜切削中心标记器侧面图

图2 角膜切削中心标记器正面图

图3 角膜瓣垫板正面

图4 角膜瓣垫板侧面

术后处理：术后第1天起点0.1%氟甲脱氧泼尼松龙（fluorometholone, FML）眼液，第1周每日4次、第2周每日3次、第3周每日2次、第4周每日1次。术后点爱丽眼液1～2月，每日4～6次。

结　果

1. 术后随访结果　术后随访裸眼视力≥1.0共23眼（82.1%），≥0.8 共26眼（92.8%）。

2. 术后角膜地形图　角膜瓣及角膜基质激光切削区域重合，没有明显的偏心及散光形成。

3. 并发症　本组病例术中未出现不完全性角膜瓣、碎瓣、游离瓣、“纽扣孔”角膜瓣等手术并发症，随访期间亦未发现角膜瓣移位、皱褶等并发症。1例患者手术中不能配合，多次调整切削中心，角膜瓣垫板与角膜上皮反复摩擦导致1眼角膜上皮水肿，术后第1天中央角膜上皮剥脱，延迟愈合。术后随访见角膜上皮下混浊，术后26月时仍未完全消退，最佳矫正视力下降2行。

讨　论

1. 手术矫正屈光不正必须安全：屈光手术医生在设计每一个准分子激光角膜屈光手术时必须考虑两个问题：①保留足够的角膜基质厚度（激光切削后残留角膜厚度≥250μm）以避免医源性圆锥角膜；②尽最大可能提供足够大的激光切削区域以提高术后视觉质量。临床上存在一部分患者没有足够的角膜厚度用于完全矫正屈光度。这些患者可选择Epi-LASIK[3]、LASEK[4]等手术方式或缩小激光切削区直径以弥补角膜厚度的不足。但是Epi-LASIK、LASEK后仍然存在角膜Haze及术后的眼部不适等问题，缩小激光切削区直径可以导致屈光回退、术后眩光等并发症。文献报道通过制作薄角膜瓣来增加拟矫正手术量[5,6]。由于角膜板层刀制作角膜瓣厚度变化较大[7,8]，实际工作中按照手术者的要求计划性地获得薄角膜瓣是非常困难的。我们采用自行设计的手术器械，将角膜瓣翻转后行准分子激光角膜切削。这样，可以在术前有计划地分配激光切削量，手术的预见性明显提高。早期临床观察表明，可以安全地完全矫正屈光度，没有不完全性角膜瓣、碎瓣、游离瓣、“纽扣孔”角膜瓣等手术并发症，随访期间亦未发现角膜瓣移位、皱褶等并发症。激光切削没有产生明显的偏心，也没有产生明显的角膜散光。

2. 准分子激光原位角膜磨镶术角膜双面切削法治疗近视操作要点：①做角膜前表面激光切削中心标记时不应按压过重，以免角膜上皮剥脱；②翻转角膜瓣后用角膜瓣垫板衬于角膜瓣下，应争取一步到位，避免垫板反复移动对角膜上皮产生损伤；③角膜瓣复位过程中减少吸水海绵对角膜上皮的摩擦；④术中如发现角膜上皮剥脱的患者可以配戴角膜接触镜以保护角膜上皮；⑤减少冲洗的水量和减缓水流速度，冲洗过程中宁可残留少量碎屑在角膜层间，也不要过量冲洗造成角膜上皮的水肿。

3. 角膜瓣蒂部位置的选择：LASIK术中翻转角膜瓣后进行准分子激光切削必须保证角膜瓣充分暴露和平整。目前流行的旋转刀将角膜瓣蒂部留在12点处，如果患者的睑裂较小或不配合手术，就没有足够的空间铺平角膜瓣。Moria-II旋转刀可以在任意位置预留角膜瓣蒂部，我们将角膜瓣蒂部位置选择在鼻侧或颞侧，做角膜瓣激光切削时相应地嘱患者眼球向角膜瓣蒂部位置相反方向转动，角膜瓣就能够很好地平铺于眼表。

维普资讯 http://www.cqvip.com

4. 准分子激光原位角膜磨镶术角膜双面切削法治疗近视为角膜厚度不足的患者提供了一种完全矫正屈光度的方法。同时，常规LASIK后屈光回退的患者需要再手术时可以选择在角膜瓣下切削，这对于避免LASIK后医源性圆锥角膜具有实际意义。但是，手术操作需要保证角膜瓣和角膜基质激光切削区域中心能够很好地重合，并且要避免过多的操作对角膜上皮的损伤。对操作不熟练的医生，准分子激光原位角膜磨镶术角膜双面切削法不应当作为一种常规的选择。

参考文献

1 Holland SP, Srivannaboon S, Reinstein DZ. Avoiding serious corneal complications of laser assisted in situ keratomileusis and photorefractive keratectomy.Ophthalmology. 2000;107(4):640-52.

2 Seiler T, Koufala K, Richter G. Iatrogenic keratectasia after laser in situ keratomileusis.J Refract Surg. 1998;14(3):312-7.

3 Pallikaris IG, Katsanevaki VJ, Kalyvianaki MI, et al. Curr Opin Advances in subepithelial excimer refractive surgery techniques: Epi-LASIK. Ophthalmol. 2003;14(4):207-12.

4 Shahinian L Jr. Laser-assisted subepithelial keratectomy for low to high myopia and astigmatism.J Cataract Refract Surg. 2002;28(8): 1334-42.

5 贺瑞，余顺.高度近视LASIK治疗中角膜瓣厚度的探讨.眼视光学杂志.2003；5(3):138-140.

6 沈政伟，王柏川，尹禾，黄震晞.薄角膜瓣对LASIK疗效的影响. 国际眼科杂志.2004；4（4）：269-270.

7 Yi WM, Joo CK..Corneal flap thickness in laser in situ keratomileusis using an SCMD manual microkeratome. J Cataract Refract Surg. 1999 Aug;25(8):1087-92.

8 Durairaj VD, Balentine J, Kouyoumdjian G, et al. The predictability of corneal flap thickness and tissue laser ablation in laser in situ keratomileusis Ophthalmology. 2000;107(12):2140-3.

（收稿时间：2006-09）

·病例报告·

玻璃体手术治疗眼后节异物的临床分析

徐春光 耿美香 肖咏梅

眼后节异物由于伤害波及玻璃体视网膜，如不及时治疗，将造成严重后果。部分磁性异物虽可以采用吸除术，但由于增殖性视网膜玻璃体病变，视网膜伤口无法处理，异物吸除时的二次损伤，易继发视网膜脱离。玻璃体手术治疗可以直视下取出异物的同时清除病变玻璃体，处理视网膜损伤，防止或复位视网膜脱离。我院自2003年9月至2005年9月采用玻璃体手术治疗眼后节异物25例（25眼），现报告如下。

一般资料：25例25眼中，男22眼，女3眼，年龄18-54岁，平均31岁。异物种类：铁12眼，石8眼，铜2眼，玻璃2眼。视网膜情况：视网膜脱离11眼，视网膜未脱离但有裂孔9眼。合并外伤性白内障14眼。手术时间：伤后2-27天。术前矫正视力：无光感9眼，光感7眼，手动5眼，数指以上4眼。术前均经B超CT检查。

手术方法：采用睫状体扁平部切口，合并白内障者，行晶体切除。然后切除玻璃体，尤其是异物周围部分。重水平复视网膜（视网膜未脱离者重水可保护视网膜后极部）。取出异物，处理视网膜病变。视网膜伤口应行光凝或冷凝处理。有视网膜裂孔或视网膜脱离者应玻璃体腔填充C3F8惰性气体或硅油。

结果：23眼球内异物取出，占92%，2眼因嵌于球壁无法取出，占8%。随访1～3年。术后矫正视力无光感3眼（12%），光感—手动7眼（28%）；数指-0.1者8眼（32%）；0.1-0.15者6眼（24%）；0.5以上1眼（4%）。术后矫正视力提高17眼（68%），无变化6眼（24%），下降2眼（8%）。其中2眼因视网膜玻璃体增殖性病变，视网膜脱离，眼球萎缩。

讨论：异物取出时应区别对待。细小异物可使用玻切头或笛针吸除，较大异物可通过与玻切头对比，判断其大小，纵行夹取。宽度小于玻切头的扁平异物，以眼内异物镊自巩膜切口取出；宽度大于玻切头，小于4mm的扁平异物，以眼内异物镊自延长的巩膜切口取出；较厚异物，可“L”形扩大巩膜切口取出；宽度大于4mm，或厚度大于1.5mm异物应考虑经瞳孔区接力自角膜缘切口取出（即使晶体透明，也需行晶体切除，异物取出过程中应尽量降低灌注高度，降低灌注引起的冲刷作用）。嵌于球壁的异物应细心剥离，必要时行视网膜电凝切开。夹取异物应尽量稳固，防止异物脱落引起视网膜再损伤，取出异物经路上的玻璃体应尽量切除，以免妨碍异物取出，或牵引造成医源性视网膜脱离。玻璃体手术提高了球内异物的手术成功率，有效的减少了术后并发症。经玻璃体途径取出异物具有下列优点：①能取出眼的非磁性异物；②在直视下操作避免了传统手术的盲目性；③术中将异物游离后再取，减少了对视网膜的牵引；④方便取出位于后极部的异物，减少并发症和危险性；⑤可全部取出多个细小的眼内异物；⑥可同时处理外伤引起的其他眼损伤或并发症[1]。玻璃体手术联合眼内异物摘除时机的选择，一般主张在伤后7～10d内，眼内纤维组织未明显增生包裹异物之前，以避免眼内异物及积血对眼内组织进一步的损伤，减少眼内炎、PVR、视网膜脱离的发生[2]。经玻璃体途径取出异物术后患者视力恢复情况主要与患者视网膜损伤部位，视网膜增殖情况，角膜透明程度有关。本组视力改善较好的17眼（68%）均为异物未损伤视网膜后极部，或损伤轻微。角膜透明程度也很影响手术预后，本组2眼（8%）因视网膜玻璃体增殖性病变，视网膜脱离，眼球萎缩者，均为角膜混浊影响手术视野，不能仔细全面处理视网膜玻璃体增殖病变部位导致。

作者单位：661600 云南开远，解放军59中心医院眼科
通讯作者：徐春光

参考文献

1 陈少军，王一.玻璃体切除术治疗复杂性眼内异物66例临床分析.第三军区大学学报，2004.3（26）：270-271.

2 张利，陈术.玻璃体切除手术时机制选择.中日友好医院学报，2004，2（18）：110-112.

（收稿时间：2007-03）